



Доклады на выставке "Стоматология" в ЭКСПОФОРУМ 4 и 5 апреля + подарок магазина "РОМАШКА" всем участникам: выступление скрипачки Alisandra.

[Ссылка](#)



Страница подготовки конференции ВМеДА 5-6 октября: научная программа, стендовые доклады, форматы участия, выставка, публикации в сборнике.

[Ссылка](#)

Оценка сравнительной эффективности однократной экспозиции гелевой формы комбинированных составов при установке формирующей десневой манжетки в имплантат одновременно с фото-инициальной пластмассой аутопротезапатом. Клиническое исследование

Статьи к докладу:

1. Оценка эффективности однократной экспозиции гелевой формы с медьсодержащими выделками хлорофилла и хлорофиллина
2. The effectiveness of 30 seconds of the gel with copper derivatives of chlorophyll and chlorophyllin 0.12% under digital light-curing. Clinical research

Статьи к докладу:

1. Хирургическое лечение множественной ретроградной диверсии с комбинированным применением аутопротезапатом и аллогенной лейкофиброзированной dura mater, клинический случай
2. Эффективность применения аллогенной dura mater для предотвращения хирургического лечения в образованных ретроградных и множественных боковых диверсиях ортодонтическим лечением ретроградной диверсии при помощи ортодонтического исследования
3. Optical Analysis of Implants from the Dura Mater

Привалова Ксения Андреевна
Клинический ординатор кафедры хирургической стоматологии, ПСПбПУ им. И.П. Павлова, Санкт-Петербург

Носова Мария Александровна
Врач-стоматолог-хирург, ординатор №40 для творческих работников, Санкт-Петербург Союздента ушной surgery clinic, Санкт-Петербург

4 апреля 14:15-14:45

5 апреля 13:00-13:30

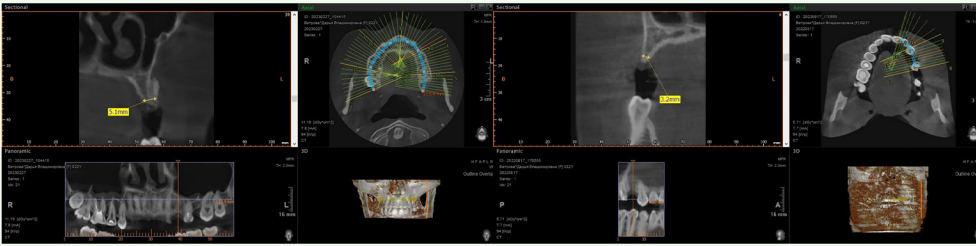
Системный комплексный подход к хирургическому лечению однократных и множественных ретроградных десневых с применением аллогенной dura mater. Обзор собственных исследований



Анонс выступлений Ксении Приваловой и Марии Носовой на 26-ой Международной выставке оборудования, инструментов, материалов и услуг для стоматологии 4 и 5 апреля 2023. Санкт-Петербург, КВЦ «ЭКСПОФОРУМ», павильон Н, демо-площадка, стенд Н133.

[Ссылка](#)

Хроники телеграмм канала: Dental Guru UZB

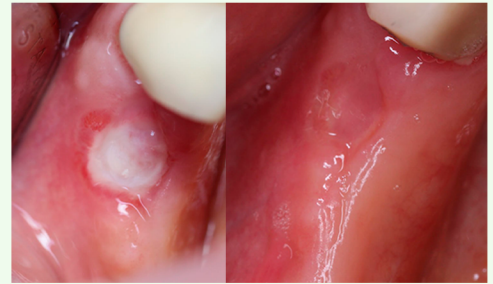


#Лиопласт #Отзывыврачей

[Ссылка](#)

Егор Сорокин (цитирование сохранено): «Здравствуйте. Если ещё Вам интересно. 2.4 зуб. Лио кортик с ауто. Был сделан надкостничный карман. В него уложил ЛИО+ауто. Между надкостницей и слизистой уложил ТМО. 4 месяца контрольное КТ.

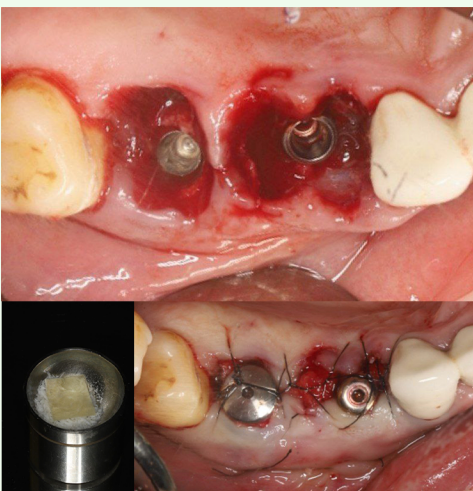
Жалобы: на отсутствие 2.4 зуба. Девушка 25 лет, худощавого типа строения. Произвели разрез слизистой в проекции 2.4 зуба. Слизистую отслоили от надкостницы с помощью ножниц. Надкостницу от кости отделили с помощью распатора. С наружной кривой линии на НЧ с помощью трепана собрали аутокость. Лио кортикальный+аутокость смешали и внесли в сформированный поднадкостничный карман. Между надкостницей и слизистой уложили ТМО. Слизистую мобилизовали с помощью надрезов в основании лоскута и ушили без натяжения. Швы "Пролен" 5.0 П-образный и 3 простых узловых. Контрольное КТ через 4 месяца. Как всегда случайно получился кейс. Металлические пластины закончились. Будем пробовать с надкостницей». Спасибо Егору Сорокину за подробный клинический случай.



#Лиопласт #Отзывыврачей

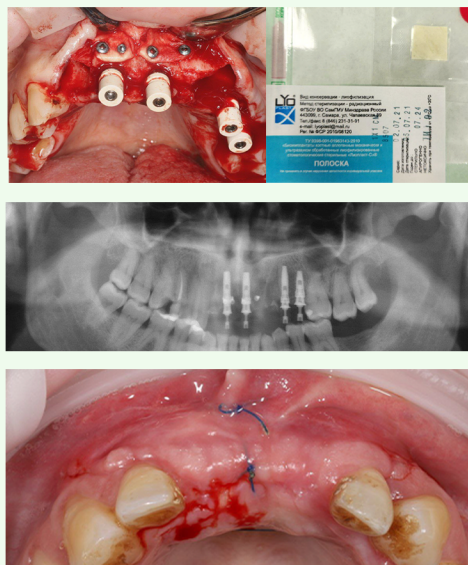
Дмитрий Самофалов (цитирование сохранено): «Заживление лунки перекрытой ТМО, первое фото - 10 дней, второе фото - 20 дней (под ней ЛИО 117). Сверху Периогель с хлоргексидином». Спасибо Димитрию за кейс.

[Ссылка](#)



#Лиопласт #Отзывыврачей Виталий Панцулая (цитирование сохранено): «Два анкилозировавшихся премоляра ушли вместе с вестибулярками и межзубной перегородкой... но у нас был Лио».

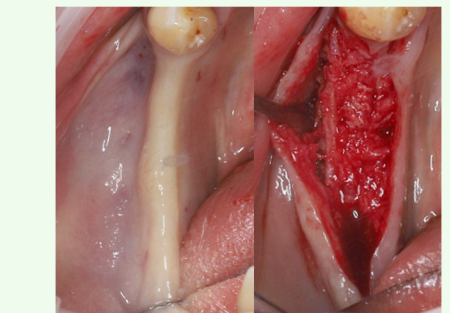
[Ссылка](#)



#Лиопласт #Отзывыврачей

Виталий Панцулая (цитирование сохранено): «Швы сняты, рекомендации по гигиене даны! Каппа без давления. Лио с мембраной с титановым услиением». Спасибо Виталию Георгиевичу за кейсы!

[Ссылка](#)



#Лиопласт #Отзывыврачей

Виталий Панцулая (цитирование сохранено): «Вариация доктора Ямова. Без винтов, с Лио блоком. Без винтов».

[Ссылка](#)